

DetECCIÓN DEL SÍNDROME DE MORRIS CON TÉCNICA IMAGENOLÓGICA HÍBRIDA. REPORTE DE CASOS

Detection of the Morris Syndrome with a Hybrid Imaging Technique. Case Report.

Carlos Alejandro Regalado Alvarado¹; Ena María Coloma Coloma² & Ivanna Noemí Jaramillo Encalada³

REGALADO, C.; COLOMA, E. & JARAMILLO, I. Detección del síndrome de Morris con técnica imagenológica híbrida. Reporte de casos. *J. Health med. sci.*, 6(1):17-20, 2020.

RESUMEN: El síndrome de Morris es un trastorno genético recesivo ligado al cromosoma X. Se caracteriza por fenotipo femenino y cariotipo 46 XY. Las gónadas pueden estar localizadas en los labios mayores, el canal inguinal o intraabdominal. En los casos en los que la localización está en el conducto inguinal o labios mayores, las gónadas son confundidas con hernias y son extirpadas en la infancia; cuando son intraabdominales aproximadamente el 30 % tienen el riesgo de desarrollar tumores gonadales en la edad adulta, por lo que es necesario su extirpación quirúrgica. La localización de estas se realizan con ecografía, tomografía o resonancia magnética, pero en ocasiones no es posible identificar estas estructuras, es allí donde nosotros proponemos la tomografía por emisión de positrones con 18-Fluordesoxiglucosa como herramienta diagnóstica para localizar el tejido gonadal, aprovechando la captación fisiológica de este radiotrazador en el tejido testicular.

PALABRAS CLAVE: síndrome de Morris, fenotipo femenino, conducto inguinal, conducto intraabdominal.

INTRODUCCIÓN:

El síndrome de insensibilidad a los andrógenos (SIA) es un trastorno genético recesivo ligado al cromosoma X que incluye un grupo de síndromes con diferentes grados de resistencia a los andrógenos. Es el resultado de varias mutaciones que involucran el gen del receptor de andrógenos, situado en la región Xq11 – q12. Constituye una de las causas más comunes de trastornos del desarrollo sexual en individuos 46XY (Lanciotti *et al.*, 2019). La incidencia de SIA es entre 1 en 20000 y 1 en 64000 nacimientos masculinos (Ozülker *et al.*, 2010). Las pacientes son fenotípicamente femeninas sin útero y vagina corta de fondo ciego. Se divide en tres trastornos diferentes según el grado de insensibilidad a los andrógenos: completa (Síndrome de Morris), parcial (Síndrome de Reinfenstein) y leve (Síndrome del Varón infértil) (Lanciotti *et al.*). Las mutaciones en el gen de RA se encuentran en la mayoría de los individuos con síndrome de Morris, pero en menos individuos con insensibilidad parcial a los andrógenos.

El SIA completo, fue descrito por primera vez por Morris en 1953, con la descripción clínica de 82

pacientes con testículos pero con fenotipo femenino, por ello se lo llamó síndrome de feminización testicular, constatando más tarde que era una condición resultante de una resistencia total a los andrógenos en individuos 46 XY con desarrollo normal de las gónadas masculinas.

El diagnóstico generalmente se realiza durante la pubertad mientras se investiga la amenorrea primaria. Esta patología se asocia a un desarrollo testicular anormal, y con un incremento de riesgo de malignidad después de la pubertad, por ello se recomienda la gonadectomía profiláctica en el periodo postpuberal (Ozülker *et al.*). Se ha descrito tumores de células germinales en el período postpuberal, con un riesgo estimado de aproximadamente 0,8-22%. La ubicación de las gónadas en SIA es muy variable, pueden estar en cualquier lugar a lo largo del tracto de descenso normal, las gónadas son generalmente fibrosas, atroficas y pueden ser de tamaño muy pequeño (Khan & Craig, 2013). Por lo tanto, es importante solicitar imágenes antes de la cirugía para un mejor abordaje quirúrgico. Entre

¹ Médico Tratante de Medicina Nuclear. Instituto Oncológico Dr. Juan Tanca Marengo SOLCA-Guayaquil, Ecuador.

² Médico residente de Medicina Interna. Instituto Oncológico Dr. Juan Tanca Marengo SOLCA Guayaquil, Ecuador.

³ Médico residente de Endocrinología. Hospital Abel Gilbert Ponton, Guayaquil, Ecuador.

los estudios de imagen convencionales para la localización de los testículos intraabdominales o pélvicos están la ecografía, tomografía computarizada (CT) y/o resonancia magnética (RM), sin embargo, se presentan casos como los de este reporte, en los que dichos estudios no logran la ubicación gonadal, por lo que la técnica imagenológica híbrida que combina la medicina nuclear y la CT denominada tomografía por emisión de positrones positrones/tomografía computarizada (PET/CT) con 18-Fluorodesoxiglucosa (18FDG) representa una opción válida y efectiva, ya que fisiológicamente los testículos captan 18FDG debido a un metabolismo testicular incrementado (Yang *et al.*, 2011).

RESULTADOS:

Caso No 1. Paciente de 40 años de edad, fenotipo femenino, consultó en la pubertad por presentar amenorrea, valorada con estudio ecográfico que reporta útero infantil. En su primera relación sexual a la edad adulta presenta sangrado vaginal secundario a desgarro vaginal. En nueva ecografía se reporta ausencia de útero y anexos, con cariotipo 46XY y estudio molecular del gen SRY positivo. Le realizan CT y RM de pelvis contrastadas sin lograr identificar útero ni anexos, ni estructuras testiculares. Con el objetivo de identificar el tejido testicular se consulta a Medicina Nuclear donde se plantea un estudio PET/CT con 18FDG, que identifica dos estructuras con discreto metabolismo, la derecha localizada en territorio de iliaca externa derecha y otra estructura ovoide con menor actividad en iliaca externa izquierda (Figura 1), con este hallazgo en intervenida por laparoscopia el resultado histopatología reporta disgenesia gonadal bilateral.

Caso No 2. Paciente de 20 años de edad, fenotipo femenino, acude a consulta a la edad de 15 años por amenorrea, le realizan ecografía que no evidencia útero ni ovarios, cariotipo en sangre periférica 46XY, en la búsqueda de tejido testicular con nueva ecografía, TC y RM no reporta estructuras gonadales intraabdominales ni pélvicas, por lo que se plantea estudio PET/CT con 18FDG que informa imágenes sugerentes de testículos intraabdominales en iliaca externa bilateral (Figura 2). Sometida a cirugía laparoscópica el resultado de patología informa de hallazgos histopatológicos consistentes con disgenesia gonadal izquierda y derecha.

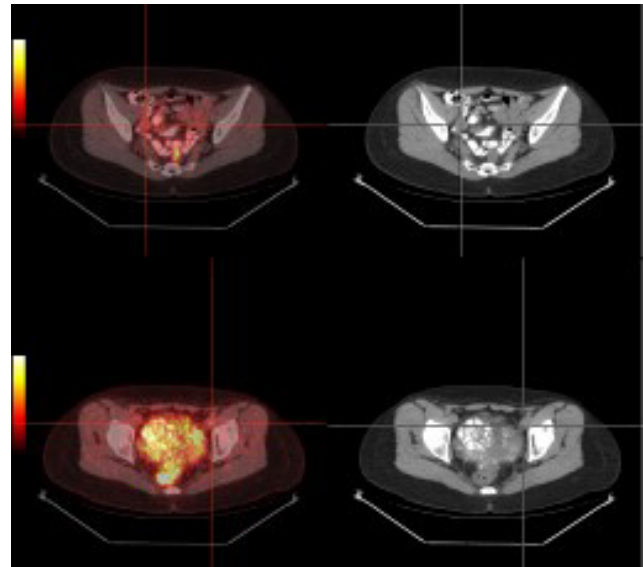


Fig. 1. Imágenes con densidad de tejidos blandos discretamente hipermetabólicas en la PET, localizadas en territorio de iliaca externa derecha e izquierda.

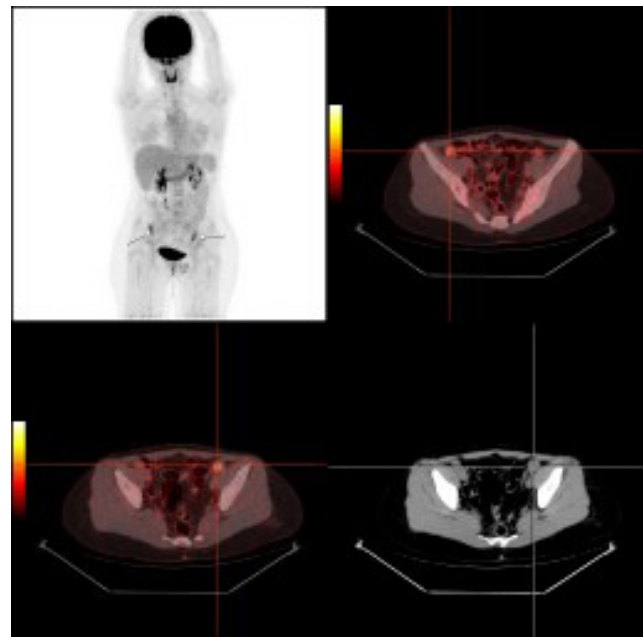


Fig. 2. Imágenes con densidad de tejidos blandos hipermetabólicas, bilaterales, en territorio de iliaca externa.

DISCUSIÓN

Durante la sexta semana del desarrollo fetal masculino, los testículos inician su diferenciación, bajo la influencia del gen SRY localizado en el cromosoma Y. Las células de Leydig aparecen al

final de la octava semana e inician la producción de testosterona. Después, bajo la influencia de los andrógenos el resto de las características sexuales masculinas toman lugar, para ello se requiere la acción de la testosterona sobre su receptor nuclear específico. Sin embargo, debido a mutaciones se presentan defectos en el receptor de andrógenos, y las células son incapaces de reconocer y utilizar la testosterona, denominándose insensibilidad a los andrógenos (Souhail *et al.*, 2016).

El SIA se caracteriza por la falta de actividad del receptor de andrógenos, que resulta de la pérdida de función por mutación del gen de RA, localizado en el brazo largo del cromosoma X, constituye un desorden recesivo ligado a X. (Ozülker *et al*) Las incidencias son variables, de 1 en 20400, 1 en 99100, 1 en 2000, 1 en 62400 nacimientos vivos 46XY (Yusuf & Negash, 2019). Se divide en tres trastornos diferentes según el grado de insensibilidad a los andrógenos (Lanciotti *et al.*): (a) Síndrome de Insensibilidad Androgénica Completa o Síndrome de Morris, con genitales externos femeninos típicos; (b) Síndrome de Insensibilidad a Andrógenos Parciales o Síndrome de Reinfenstein con genitales externos predominantemente femeninos, predominantemente masculinos o ambiguos; (c) Síndrome de Insensibilidad Androgénica Leve o Síndrome del Varón Infértil, con genitales externos masculinos típicos y virilización puberal alterada.

En el Síndrome de Morris se encuentra una mutación del gen de RA en más del 95% de los casos. El 70% de ellos son el resultado de mutaciones hereditarias, mientras que el 30% restante son mutaciones de novo. (Ozülker *et al*) (Solana & Paris, 2013). Estos se caracterizan por la feminización de los genitales externos en un individuo con cariotipo 46 XY con falta de respuesta completa a la acción androgénica en los tejidos diana, testículos desarrollados, pero no descendidos, con producción normal de testosterona (Lanciotti *et al.*) (Souhail *et al.*).

En este síndrome las personas tienen genitales externos femeninos normales con ausencia de genitales internos femeninos. Por lo general, se presentan antes de la pubertad con masas en abdomen, labio o canal inguinal que posteriormente se identifican como testículos, o en la pubertad con amenorrea primaria (Zare *et al.*, 2019), escaso vello púbico o axilar, con desarrollo mamario y adiposidad femenina normal. La identidad y orientación sexual

son típicamente femeninas y heterosexuales (Gottlieb & Trifiro, 2017) La hormona luteinizante está incrementada, lo que refleja la falta de respuesta hipotalámica a la testosterona, los niveles de estradiol están elevados como un efecto directo de la secreción testicular y la aromatización periférica de los andrógenos con la consiguiente conversión en estrógenos, pero son más bajos que los que presentan las mujeres normales. En la pubertad se produce la feminización amplificada por la acción de los estrógenos sin la oposición de los andrógenos. Las concentraciones de hormona foliculoestimulante están en general dentro de los límites normales. Las concentraciones de la globulina transportadora de hormonas sexuales están dentro de los límites femeninos (Solana & Paris).

En los pacientes con Síndrome de Insensibilidad Androgénica Completa, resulta necesario realizar la gonadectomía profiláctica en el periodo pospuberal debido al riesgo incrementado de tumores malignos de células germinales en los testículos intra-abdominales o pélvicos no descendidos. (Ozülker *et al*) (Zare *et al.*) Los tumores de células de Sertoli y los seminomas son los tipos de tumores testiculares más frecuentes en estos pacientes (Ozülker *et al*). Reportes de varios estudios informan transformación tumoral maligna en 3,6% a los 25 años de edad, y 33% a los 50 años (Lanciotti *et al.*)(Souhail *et al.*). En un estudio, que incluyó a 133 pacientes con Síndrome de Insensibilidad Androgénica Completa, los hallazgos histológicos e inmunohistoquímicos de las gónadas mostraron una prevalencia de 1,5% (2/133) para tumores malignos.

Previo a la gonadectomía se debe precisar la ubicación intraabdominal o pélvica de los testículos para planificar el mejor abordaje quirúrgico, disminuir el tiempo de anestesia y caracterizar la anatomía circundante para minimizar el daño a las estructuras circundantes (Khan & Craig). Las técnicas diagnósticas convencionales que se utilizan son la ecografía, la CT y la RM (Ozülker *et al*), sin embargo, cuando no se logra la localización testicular mediante estos estudios de imagen, surge la necesidad de realizar exámenes anatomo-funcionales como la PET/CT con 18FDG, que constituye una herramienta diagnóstica que caracteriza con precisión dicha localización, aprovechando la captación fisiológica de 18FDG que presentan los testículos, ya que metabolizan glucosa más activamente que los tejidos normales, con captación mayor en las células germinales

y células de Leydig debido a los requerimientos energéticos para la espermatogénesis y esteroidogénesis respectivamente. (Moon *et al.*, 2011). De esta manera permite al cirujano llevar a cabo la intervención quirúrgica, al ofrecer información de gran importancia para el momento quirúrgico. En las bases de datos investigadas no se encuentran indicaciones de la PET/CT con 18FDG para la localización de las gónadas, nosotros presentamos estos dos casos clínicos que podrían servir como punto de partida para una serie de casos más grandes que permitan validar el costo beneficio de esta técnica diagnóstica en estos pacientes.

CONCLUSIONES

En nuestras dos pacientes la PET/CT con 18FDG pudo identificar las estructuras gonadales, sirviendo como guía para el cirujano, acortando el tiempo quirúrgico y las complicaciones asociadas. Proponemos a la PET/CT con 18FDG como herramienta diagnóstica siempre y cuando las otras modalidades diagnósticas convencionales no hayan aportado información. El alto costo de la técnica y su difícil acceso restringen su uso, esperamos que este trabajo sea el punto de partida para que se publiquen más casos clínicos que fortalezcan su aplicación.

AGRADECIMIENTOS

Dra Betty Laura Salazar Herrera y Dr Gilmer Javier Salvatierra Sanchez.

REGALADO, C.; COLOMA, E. & JARAMILLO, I. Detection of the Morris syndrome with a hybrid imaging technique. Case report. *J. Health med. sci.*, 6(1):17-20, 2020.

ABSTRACT: Morris Syndrome is a recessive genetic disorder linked to the X chromosome. It is characterized by a feminine phenotype and 46 XY karyotype. Gonads can be localized at the upper lips and the inguinal or intra-abdominal canal. In cases where the localization can be at the inguinal conduct or upper lips, gonads are mistaken for hernias and they are removed in childhood; when they are intra-abdominal, approximately 30% has risks of developing gonadal tumors at adulthood, so is necessary its surgical removal. Their localization can be made by ultrasound scans, tomography or magnetic resonance, but sometimes is not possible to identify these structures, so this is where we propose 18-Fluorodeoxyglucose positron

emission tomography as a diagnostic tool to localize the gonadal tissue, exploiting the physiological capture of this radiotracer at the testicular tissue.

KEY WORDS: Morris syndrome, feminine phenotype, inguinal canal, intra-abdominal canal.

REFERENCIAS BIBLIOGRÁFICAS

- Lanciotti, L.; Cofini, M.; Leonardi, A.; Bertozzi, M.; Penta, L. & Esposito, S. Different Clinical Presentations and Management in Complete Androgen Insensitivity Syndrome (CAIS). *Int. J. Environ. Res. Public Health.*, 16(7). pii: E1268, 2019.
- Ozülker, T.; Ozpaçacı, T.; Ozülker, F.; Ozekici, U.; Bilgiç, R. & Mert, M. Incidental detection of Sertoli-Leydig cell tumor by FDG PET/CT imaging in a patient with androgen insensitivity syndrome. *Ann. Nucl. Med.*, 24(1):35-9, 2010.
- Khan, S. & Craig L. B. A review of radiologic imaging in patients with androgen insensitivity. *J. Genit. Syst. Disor.* S1, 2013.
- Yang, H.; Chryssikos, T.; Houseni, M.; Alzeair, S.; Sansovini, M.; Iruvuri, S.; Torigian, D. A.; Zhuang, H.; Dadparvar, S.; Basu, S. & Alavi, A. The Effects of Aging on Testicular Volume and Glucose Metabolism: an Investigation with Ultrasonography and FDG-PET. *Mol. Imaging. Biol.*; 13(2):391-8, 2011.
- Souhail, R.; Amine, S.; Nadia, A.; Tarik, K.; Khalid, E.; Abdellatif, K. & Ahmed, I. Complete androgen insensitivity syndrome or testicular feminization: review of literature based on a case report. *Pan. Afr. Med. J.*, 25:199, 2016.
- Yusuf, L. & Negash, S. Androgen insensitivity syndrome: drawbacks of the medical services. *Biomed. J. Sci. & Tech. Res.*, 23(2), 2019.
- Solana, M. L. & Paris, A. Síndrome de insensibilidad completa a los andrógenos. *SAEGRE*, 20(1), 2013.
- Zare, A. M.; Kalantari, M. R.; Asadpour A. & Kamalati, A. Bilateral Laparoscopic Gonadectomy in a Patient With Complete Androgen Insensitivity Syndrome and Bilateral Sertoli-Leydig Cell Tumor. *Nephrourol. Mon.* 6(3):e15278, 2014.
- Gottlieb, B. & Trifiro, M. Androgen Insensitivity Syndrome. GeneReviews. Seattle (WA): University of Washington, Seattle, 2017.
- Moon, S. H.; Eo, J. S.; Lee, J. J.; Chung, J. K.; Lee, D. S., & Lee, M. C. 18F-FDG Uptake of Human Testis on PET/CT: Correlatin with Age, Sex Hormones, and Vasectomy. *Nucl. Med. Mol. Imaging.* 45(4):291-8, 2011.

Dirección para Correspondencia:
Carlos Alejandro Regalado Alvarado
Médico Tratante de Medicina Nuclear
Instituto Oncológico Dr. Juan Tanca Marengo
Guayaquil - ECUADOR

Email: carmedic30@gmail.com
Recibido: 20-10-19
Aceptado:05-01-20